

Tiña negra: reporte de caso en La Habana, Cuba

Tinea nigra: case report in Havana, Cuba

Elizabeth Sanler Wong^{1*} <https://orcid.org/0000-0001-6855-0365>

Maylin Rodríguez Pérez² <https://orcid.org/0000-0002-3868-3228>

Amílcar Duquesne Alderete³ <https://orcid.org/0000-0003-3928-3987>

Isolivia Daudinot Guerra¹ <https://orcid.org/0000-0002-7773-8527>

¹Instituto Nacional de Oncología y Radiobiología. La Habana, Cuba.

²Instituto de Hematología e Inmunología. La Habana, Cuba.

³Hospital Ortopédico Docente "Fructuoso Rodríguez". La Habana, Cuba.

*Autor para la correspondencia: elisanter@infomed.sld.cu

RESUMEN

La tiña negra es una micosis superficial poco frecuente causada por el hongo *Hortaea werneckii*, oriundo de regiones cálidas y zonas costeras. Se comunicó el diagnóstico de esta entidad y el aislamiento del hongo de una lesión circunscrita en la palma de la mano de un niño, que se trató con ketoconazol en crema al 2 % durante 15 días y tuvo resolución total de la lesión. Debido que se descartó la probabilidad de malignidad de la lesión y la escasa frecuencia de esta micosis, se considera significativa la presentación de este caso.

Palabras clave: micosis superficial; *Hortaea werneckii*; tiña negra.

ABSTRACT

Tinea nigra is a rare superficial mycosis caused by a fungus called *Hortaea werneckii*, native to warm regions and coastal areas. The diagnosis of this entity and the isolation of the fungus

from a circumscribed lesion on the palm of a child's hand were reported, who was treated with 2% ketoconazole cream for 15 days and had complete resolution of the lesion. Since the probability of malignancy of the lesion and the low frequency of this mycosis were ruled out, the presentation of this case is considered significant.

Keywords: superficial mycosis, *Hortaea weneckii*, tinea nigra.

Recibido: 13/06/2022

Aceptado: 28/10/2022

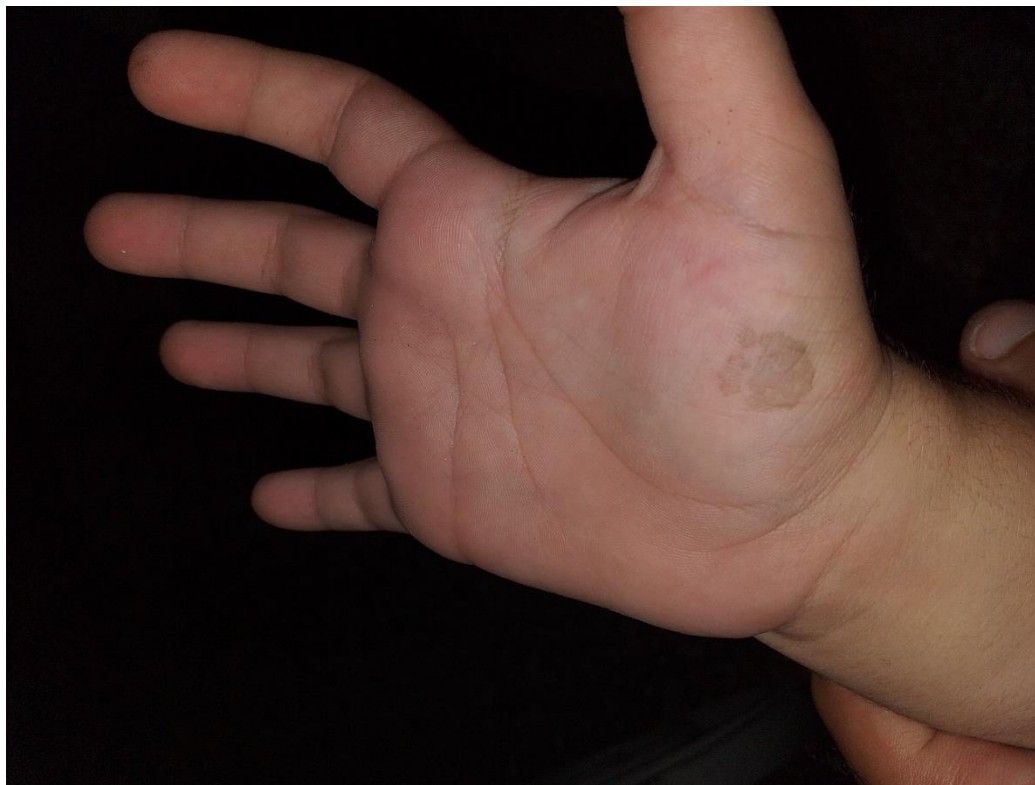Introducción

La tiña negra es una micosis superficial causada por *Hortaea werneckii*, hongo levaduriforme pigmentado y halofílico que ha recibido múltiples denominaciones hasta la que tiene hoy en día; afecta solo al estrato córneo de la epidermis, al cual se adhiere de forma hidrofóbica, donde se le puede encontrar como comensal, al colonizar los queratinocitos muertos y permanecer durante largos períodos. En general, las lesiones son asintomáticas y se caracterizan por la presencia de máculas hiperpigmentadas, asintomáticas, localizadas en las palmas de las manos, por lo general, y con menor frecuencia en las plantas de los pies.⁽¹⁾

Presentación del caso

Paciente DLP escolar masculino, inmunocompetente, de cinco años de edad y color de piel blanca, al cual la madre lleva a consulta por presentar una mancha oscura en la palma de la mano derecha, de alrededor de un mes de evolución, posterior a una caída al suelo con apoyo de ambas manos; no refiere otros síntomas. Reside en la zona costera del municipio Regla, en La Habana, Cuba. Refiere antecedentes de hiperhidrosis palmoplantar. Al examen físico se observa buen estado general y se constata la presencia de una mácula hiperocrómica en la región tenar de la mano derecha, de 2 cm de diámetro con los bordes irregulares, imprecisos,


rodeados de escamas finas, sin otros síntomas ni signos asociados (fig.1). Se indica raspado micológico de la lesión.



Fuente: Foto tomada por la Dra. Elizabeth Sanler Wong.

Fig. 1 – Lesión tipo mácula hiperocrómica en la región tenar de la mano derecha.

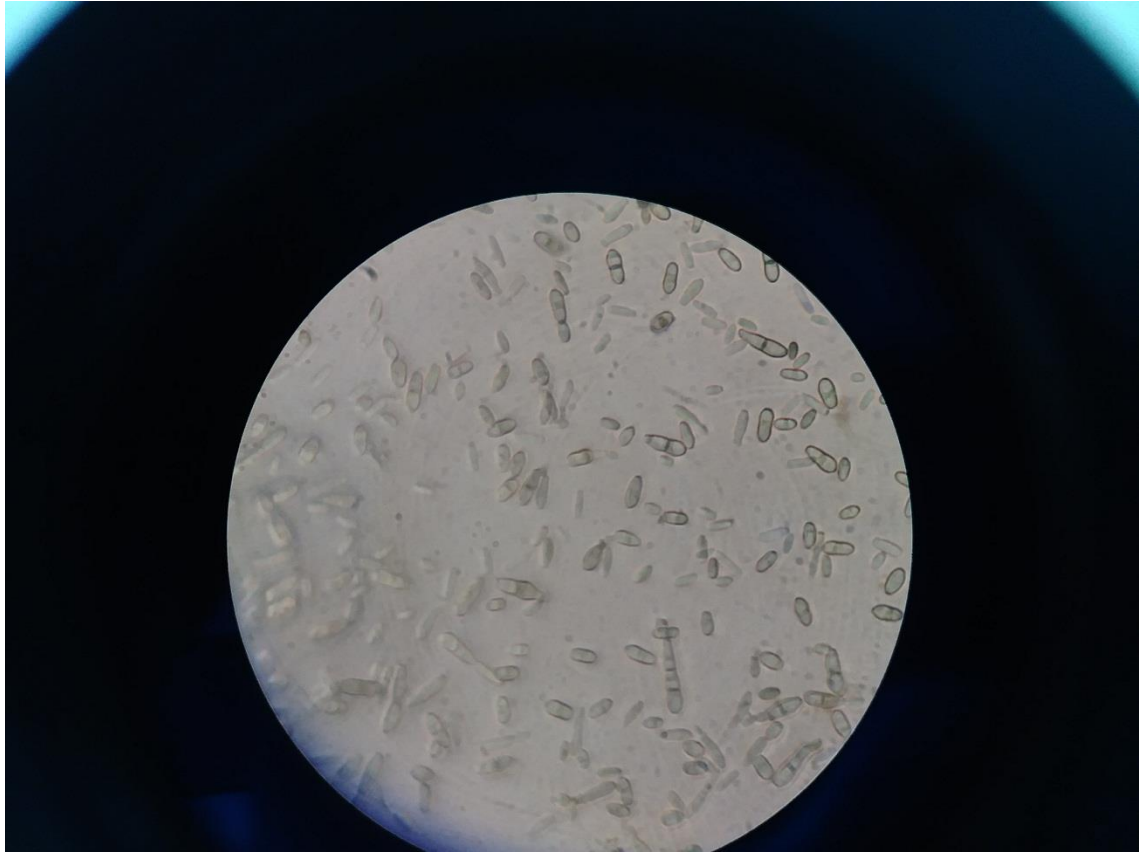
Se realizó descontaminación de la región con alcohol al 70 % para la toma de la muestra y a continuación se efectuó el raspado con bisturí estéril para estudio micológico. Parte del material obtenido se colocó entre cubre y portaobjetos con hidróxido de potasio al 20 % para examen microscópico directo. Se observaron hifas pigmentadas y abundantes blastoconidios. Se realizó, además, cultivo en medio agar Sabouraud con cloranfenicol y cicloheximida y se incubó a 25-28⁰C. Alrededor de los 7 días se observaron colonias pequeñas, negras, cremosas con de aspecto levaduras (fig. 2) y a las tres semanas posteriores adquirieron un aspecto aterciopelado de color gris verdoso oscuro.



Fuente: Foto tomada por la Dra. Elizabeth Sanler Wong.

Fig. 2 – Colonias levaduriformes, de color negro, obtenidas en agar Sabouraud que confluyen y adquieren una tonalidad negra intensa brillante.

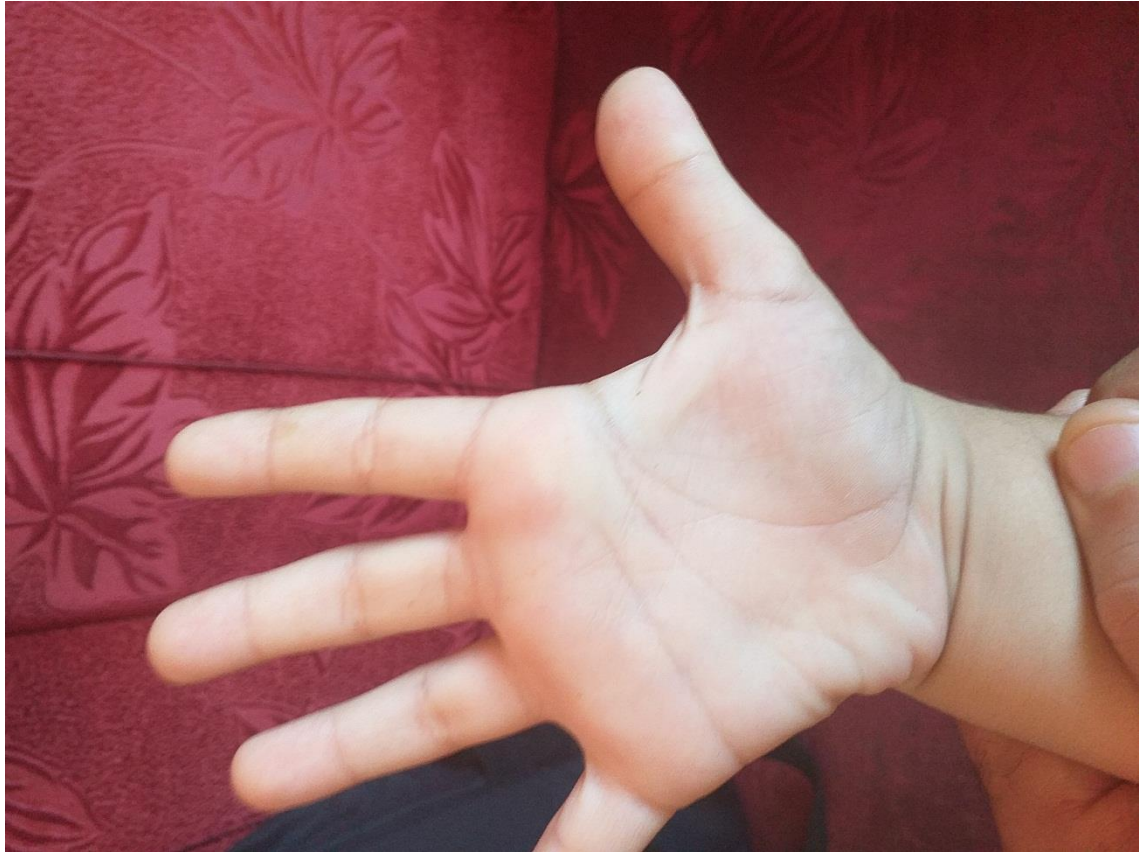En el examen microscópico directo del cultivo se observan abundantes blastoconidias oscuras con septo intermedio y escasas hifas septadas oscuras (fig. 3)



Fuente: Foto tomada por la Dra. Elizabeth Sanler Wong.

Fig. 3 – Células levaduriformes septadas. Imagen microscópica del cultivo KOH,40X.

Se aplicó tratamiento tópico con ketoconazol en crema al 2 % cada 12 horas. La evolución fue satisfactoria con remisión total de la lesión alrededor de los 15 días de administración del medicamento (fig. 4).



Fuente: Foto tomada por la Dra. Elizabeth Sanler Wong.

Fig. 4 – Evolución de la lesión posterior al tratamiento.

Discusión

La mayoría de los casos que se describen en la literatura se presentan en países de clima tropical. Su mayor incidencia se observa en cuatro zonas del mundo: Centroamérica (México, Panamá y Costa Rica) y Sudamérica (Venezuela, Colombia y Brasil),⁽²⁾ Asia (Japón, India, Sri Lanka, Myanmar y Taiwan),⁽³⁾ Polinesia y las costas de África.^(4,5) Aunque también se reportan casos aislados en Uruguay,⁽⁶⁾ Perú,⁽⁷⁾ Paraguay⁽⁸⁾ y Argentina.⁽⁹⁾

Algunos autores han reportado casos de tiña negra en otras regiones climáticas, donde es poco probable la aparición de este tipo de micosis, las que se ven de forma habitual como importadas de países tropicales o subtropicales.^(10,11,12)

En Cuba se comunican casos autóctonos en diferentes provincias. El atributo de ser una isla que posee un clima tropical húmedo puede favorecer la aparición de casos de tiña negra.

Además, el hecho de frecuentar playas o zonas costeras favorece el posible contacto entre el agente etiológico y el hospedero. Sin embargo, la verdadera incidencia de tiña negra pudiera estar subestimada, debido al carácter asintomático, que hace que muchas veces no se sospeche, no se reconozca ni se diagnostique. El aspecto estético es uno de los principales motivos de la consulta.^(13,14,15)

La tiña negra se presenta en cualquier color de piel y sexo con un intervalo amplio de edades desde la niñez a la adultez, aunque la mayoría de los casos se observan en edades tempranas de la vida.^(1,13)

El principal factor predisponente para el desarrollo de la infección a criterio de algunos autores es la hiperhidrosis palmar o plantar, aspecto que se constata en el paciente que se describe. Las fuentes de infección son: suelo, *detritus* vegetal, madera de zonas tropicales, contacto habitual con arena, pescado seco y plantas acuáticas. El período de incubación no está bien determinado, pero fluctúa como en este caso, entre 15 y 20 días, aunque puede variar desde siete semanas hasta varios años posterior al contacto.^(1,16)

La vía de entrada es a través de pequeños traumatismos con material contaminado, lo que explica por qué la región palmar de la mano es la topografía más frecuente y coincide con los datos del paciente que se describe.^(4,17)

La condición halofílica del hongo lo hace capaz de soportar elevadas concentraciones salinas (hasta 30 % de cloruro de sodio), la mayor parte de los reportes proceden de pacientes que residen en regiones cercanas al mar, como en el caso que se describe.^(4,16,18,19)

Las lesiones se presentan como máculas o manchas de color negro o café de bordes bien definidos, casi siempre únicas, asintomáticas, no descamativas o con descamación leve, que crecen de forma lenta en semanas o meses, de forma centrífuga. Comprometen con mayor frecuencia palmas y plantas, pero también puede encontrarse en zonas cervicales, torácicas y en ambas extremidades.^(1,20)

Esta micosis puede confundirse por su aspecto clínico con otras entidades de mayor relevancia médica como el nevo de unión, el eritema pigmentado fijo, la dermatitis neglecta y el melanoma maligno acral, así como la pigmentación secundaria de la enfermedad de Addison, la sífilis y la pinta; también debe diferenciarse de las manchas debidas al contacto con nitrato de plata y diferentes tintes. La dermatoscopia contribuye de manera importante a la diferenciación entre la tiña negra y las lesiones melanocíticas y el análisis

histopatológico puede hacerse necesario, en ocasiones, para efectuar diagnóstico diferencial con melanomas; no obstante, los exámenes micológicos permiten confirmar el diagnóstico.^(22,23,24)

El manejo de la tiña negra incluye agentes queratolíticos, antifúngicos tópicos y de forma excepcional sistémicos, con formulaciones sencillas como la solución de alcohol salicílico (3 %), solución de tintura de yodo (1 %) y ungüento de Whitfield. Los compuestos imidazólicos (miconazol, ketoconazol, bifonazol, clotrimazol, oxiconazol, econazol) y la terbinafina también brindan resultados satisfactorios. La respuesta al tratamiento por lo general es buena, debido a que las lesiones son superficiales y limitadas.^(25,26)

Algunos autores comunican la desaparición de las lesiones después del raspado con bisturí o al aplicar la cinta adhesiva para la toma de muestra micológica y también la cura espontánea.⁽²⁷⁾

Conclusiones

La tiña negra es una micosis superficial poco notificada en Cuba; en numerosas ocasiones puede pasar inadvertida por ser asintomática. La hiperhidrosis es un factor predisponente significativo en el desarrollo de la infección. Su diagnóstico microbiológico es sencillo, rápido y confirmatorio y los pacientes responden bien a los medicamentos administrados.

Referencias bibliográficas

1. Bonifaz A, Gómez F, Paredes V, Ponce R. Tinea versicolor, tinea nigra, white piedra, and black piedra. *Clin Dermatol*. 2010;28:140-5.
2. Valentim F, Lacerda P, Haddad G. Tinea nigra: A series of three cases observed in Botucatu, São Paulo. *Rev Soc Bras Med Trop*. 2021 [acceso 07/03/2022]. Disponible en: <https://www.scielo.br/j/rsbmt/a/BnkNCRN9bj4CQbMYjjBW7vD/?lang=en>
3. Liao Y, Hsieh M, Chao S, Wu C. Tinea nigra due to *Hortaea werneckii* in Taiwan. *J Microbiol Immunol Infect*. 2021 [acceso 07/03/2022]. Disponible en: <https://www.sciencedirect.com/science/article/pii/S1684118221002735?via%3Dihub>

4. Romero M, Castillo A, Sánchez A, Arenas R. Tiña negra. Revisión de la literatura internacional y énfasis de casos publicados en México. *Dermatología CMQ*. 2012;10(3):205-11.
5. Chávez M, Estrada G, Estrada R, Bonifaz A. Tiña negra. Comunicación de cinco casos en Acapulco. *Dermatol Rev Mex*. 2013;57:473-8.
6. Conti-Díaz I, Burgoa F, Civila E, Bonasse J, Miller A. Tinea nigra. 1st clinical case in Uruguay. *Mycopathologia*. 1984;87(1-2):81-3.
7. Tucto S, Castillo W, Teliz M. Tiña negra palmar reporte de dos casos. *Dermatol peru*. 2002;12(3):227-30.
8. Aldama A, Martínez L, Insaurrealde S. Tiña Negra. Reporte del primer caso en Paraguay. *An Fac Cienc Méd*. 2013;46(2):63-6.
9. Maldonado I, Fernández L, Leitner R, Vitale R. Tinea nigra palmaris: a clinical case in Argentina. *Rev Argent Microbiol*. 2007;39(4):218-20.
10. Pérez R, Olivo C, Alen J, Prieto L, Cabello A, Ramos J, *et al*. Tinea nigra palmaris: a clinical case in a rural Ethiopian hospital. *Rev Inst Med Trop Sao Paulo*. 2018; 60. DOI: <http://dx.doi.org/10.1590/S1678-9946201860052>
11. Giordano M, De la Fuente A, Lorca M, Kramer D. Tiña negra: reporte de tres casos pediátricos. *Rev Chil Pediatr*. 2018;89(4):506-10.
12. Arellano J, Vargas P, Urrutia M. Primer reporte de caso autóctono de tinea nigra en Chile. *Medwave*. 2019 [acceso 07/03/2021];19(6). Disponible en: <https://www.medwave.cl/link.cgi/Medwave/Estudios/Casos/7666.act>
13. Paneque I, León Y, Vidal D, Guedes L, Illnait M, Fernández C. Presentación de siete casos de tiña negra en niños. *Rev Cubana Med Trop*. 2015 [acceso 07/11/2021];67(3). Disponible en: http://scieloprueba.sld.cu/scielo.php?script=sci_arttext&pid=S0375-07602015000300009&lng=es.
14. González A, Carballido C, Bello O. Tiña negra: un reporte en Matanzas. Cuba. *Rev Med Electrón*. 2016;38(2):286-92.

15. Sánchez L, Zacarías M, García P. Tiña negra palmar. Presentación de un paciente. Policlínico norte Placetas, Villa Clara. Medicentro. 2012 [acceso 12/12/2019];16(2). Disponible en: <http://www.medigraphic.com/pdfs/medicentro/cmc-2012/cmc122i.pdf>
16. Bonifaz J. Micología Médica Básica. 6^{ta} ed. México: McGraw-Hill; 2020. Disponible en: <https://accessmedicina.mhmedical.com/book.aspx?bookID=2980>
17. Ruiz K. Tiña negra palmaris. Dermatología Rev Mex. 2009 [acceso 07/11/2019];53(6). Disponible en: <http://www.medigraphic.com/pdfs/derrevmex/rmd-2009/rmd096i.pdf>
18. De Leo F, Lo Giudice A, Alaimo C, De Carlo Giusy, Rappazzo A, Graziano M, *et al*. Occurrence of the black yeast *Hortaea werneckii* in the Mediterranean Sea. *Extremophiles*. 2019;23:9-17.
19. Kejžar A, Grötli M, Tamás M, Plemenitaš A, Lenassi M. Hog kinase activity is crucial for survival of *Hortaea werneckii* in extremely hyperosmolar environments. *Fungal Genetics and Biology*. 2015;74:45-58.
20. González J, Vargas de Julián V. Tiña negra en localización anatómica no habitual inusual. *An Pediatr (Barc)*. 2013;79(5):340-1.
21. Eksomtramage T, Aiempanakit K. Tinea nigra mimicking acral melanocytic nevi. *ID Cases*. 2019 [acceso 07/03/2020];18. Disponible en: <https://www.sciencedirect.com/science/article/pii/S2214250919302938>
22. Xavier M, Ribeiro L, Duarte H: Dermatoscopy in the diagnosis of tinea nigra. *Dermatol Online J*. 2008 [acceso 13/12/2021];14. Disponible en: <https://www.ncbi.nlm.nih.gov/pubmed/19061575>.
23. Delgado L, Criado P, Alonso G. Dermatoscopy revealing a case of Tinea nigra. *An Bras Dermatol*. 2013;88(1):128-9.
24. Maia M, Carvalho S, Araújo L, Silva A. Tinea nigra dermoscopy: A useful assessment. *J Am Acad Dermatol*. 2016;74(6):121-2.
25. Fierro L, Echevarría J, Huesca A, Bonifaz A. Tiña negra palmar tratada con sertaconazol crema (2%). *Dermatol Rev Mex*. 2016 [acceso 21/11/2021];60(4). Disponible en: <https://www.medigraphic.com/cgi-bin/new/resumen.cgi?IDARTICULO=66804&id2>

26. Badali H, Al-Hatmi A, Fakhim H, Moghaddasi A, Khodavaisy S, Vaezi A, *et al.* In vitro activity of nine antifungal agents against a global collection of *Hortaea werneckii* isolates, the agent of tinea nigra. *Int J Antimicrob Agents.* 2019;54(1):95-8.
27. Rossetto A, Cruz R. Spontaneous cure in a case of tinea nigra. *An Bras Dermatol.* 2012;87(1):160-2.

Conflicto de intereses

Los autores declaran que no tienen conflicto de intereses.